Ортодонтическая коррекция деформаций зубных рядов

При частичной потере зубов, заболеваниях пародонта и других патологических состояниях развиваются деформации зубных рядов, приводящие к изменению положения зубов. Последствия деформаций различны. Рассмотрим наиболее часто встречаемые.

При частичной потере зубов - это зубоальвеолярное удлинение, при заболеваниях пародонта - перемещение зуба под влиянием функциональной перегрузки. Наибольший интерес представляют деформации, возникающие при частичной потере зубов, вследствие которых зубы перемещаются в разных направлениях, что в результате затрудняет или делает невозможным процесс рационального протезирования.

рис. 1. До коррекции

Рис. 2. После коррекции

Вертикальное зубоальвеолярное удлинение зубов верхней челюсти возникает при появлении дефектов в зубном ряду нижней челюсти (рис. 1, 2); при потере же верхних зубов, наоборот, развивается деформация за счет зубоальвеолярного удлинения нижних зубов (рис. 3, 4). При этом деформация всегда развивается быстрее при потере нижних зубов, поскольку альвеолярный отросток верхней челюсти перестраивается быстрее, чем нижний.

Рис. 3. До коррекции Рис. 4. После коррекции

Примером комбинированного движения является веерообразное расхождение передних верхних зубов при системных заболеваниях пародонта (рис. 5, 6).

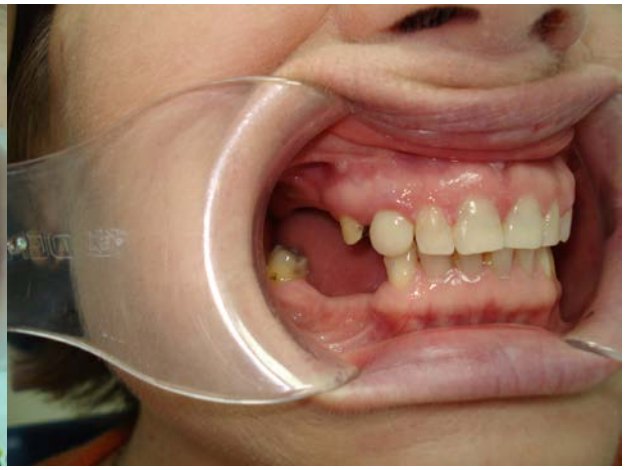

Рис.5. До коррекции Рис.6. После коррекции

Клиническая картина деформаций зависит от возраста, времени, которое прошло с момента удаления зубов, характера перемещения, состояния пародонта оставшихся зубов и других факторов. Чем больше прошло времени после удаления зубов, тем более выражены деформации.

Лечение. Известно несколько способов устранения деформаций зубных рядов. Однако, самый эффективный и гуманный - это **ортодонтический метод**, основанный на создании повышенного функционального напряжения в пародонте зубов, деформирующих окклюзионную поверхность. Время лечения зависит от количества зубов, нарушающих окклюзию, возраста и других факторов и составляет от нескольких месяцев до года и более.

Врач ортодонт Р.Р. Хужахметова 2016 г.